

Reporte de caso

Clinical, histological and histochemical description of equine pemphigus foliaceus: a case report

Descripción clínica, histológica e histoquímica del pénfigo foliáceo equino: un reporte de caso

Descrição clínica, histológica e histoquímica pênfigo foliáceo equinos: relato do caso

José A. Cardona ^{Á1} ✉ MVZ, Esp, MSc, PhD, Jhonny A. Buitrago ^{M2} Zoot, MV, eMSc [rdlyc](#), Isaías Jiménez ^{Á3} MVZ

Fecha correspondencia:

Recibido: 19 de julio de 2016.

Aceptado: 5 de octubre de 2016.

Forma de citar:

Cardona Álvarez JA, Buitrago JA, Jiménez I. Descripción clínica, histológica e histoquímica del pénfigo foliáceo equino: un reporte de caso. Rev. CES Med. Zootec. 2016; Vol 11 (3): 104-112.

Open access

© Copyright

Creative commons

Éthics of publications

Peer review

Open Journal System

e-ISSN 1900-9607

Sobre los autores:

¹ Universidad de Córdoba, Facultad de Medicina Veterinaria, Grupo de Investigaciones en Medicina de Grandes Animales (MEGA), Profesor Titular de Medicina y Clínica de Grandes Animales, Montería, Colombia.

Comparte



Abstract

The aim of this study was to describe the clinical, gross and microscopic lesions as diagnostic methods pemphigus foliaceus (PF) in an imported horse Silla Argentino, castrated male, 9 years old from the municipality of Montería (Córdoba, Colombia). In describing the clinical case, the presence of scabs generalized mainly at the level of the chest and abdomen, initially presented ventral edema and some areas had pustules and vesicles, as well as fever and marked pruritus was observed. The lesions were located bilaterally at the level of face, thoracic region, abdominal, gluteal and limbs. Histopathological in the HE stain, was observed the presence of acantholytic keratinocytes and areas acantholytic sloughing in the granular layer, hyperplasia and epidermal desquamation; areas subepidermal spongiosis and various subcorneal pustules characterized by the presence of intact neutrophils and degenerate and dermal edema hyalinization moderate collagen, likewise in TG staining, poor dermal collagen proliferation disorganized with little presence of diffuse connective tissue was observed, while in the PR/P staining, areas of red birefringence was observed, indicating moderate presence of mature type I collagen (red bright polarization). The diagnosis was based on clinical signs, histopathological findings, differential diagnosis and response to medical treatment. In the literature there are no reports of PF in the Department, so it is the first report of this disease in horses of Córdoba.

Keywords: *autoimmune, dermopathy, horses. pruritus* (Source: MeSh).

Resumen

El objetivo de este estudio fue describir las manifestaciones clínicas, lesiones macro y microscópicas como métodos de diagnóstico del pénfigo foliáceo (PF) en un caballo importado Silla Argentino, macho entero, de 9 años de edad, procedente del municipio de Montería (Córdoba, Colombia). Al describir el caso clínico, se observó presencia de costras generalizadas principalmente a nivel de tórax y abdomen, inicialmente presentó edema

² Universidad de Córdoba, Facultad de Medicina Veterinaria y Zootecnia, Programa de Maestría en Ciencias Veterinarias del Trópico, Grupo de Investigación en Medicina de Grandes Animales (MEGA), Montería, Colombia.

³ Médico Veterinario y Zootecnista, Grupo de Investigación en Medicina de Grandes Animales "MEGA", Universidad de Córdoba, Montería, Colombia.

ventral y algunas zonas presentaron pústulas y vesículas, así como fiebre y prurito marcado. Las lesiones se ubicaron en forma bilateral, a nivel de rostro, región torácica, abdominal, glútea y extremidades. Histopatológicamente en la coloración de HE, se observó la presencia de queratinocitos acantolíticos y áreas de esfacelación acantolítica en la capa granulosa, Hiperplasia y descamación epidérmica, áreas de espongirosis subepidérmica y diversas pústulas subcórneas caracterizadas por la presencia de neutrófilos íntegros y degenerados y edema dérmico con moderada hialinización del colágeno, así mismo en la tinción de T-G, se observó escasa proliferación dérmica de colágeno desorganizados con escasa presencia de tejido conjuntivo difuso, mientras que en la tinción de P-R/P, se observó áreas de birrefringencia rojiza, indicando moderada presencia de colágeno maduro tipo I (color rojo brillante en la polarización). El diagnóstico se fundamentó en los signos clínicos, hallazgos histopatológicos, diagnóstico diferencial y respuesta al tratamiento médico. En la literatura consultada no existen reportes de PF en el Departamento, por lo que es el primer reporte de esta enfermedad en caballos de Córdoba.

Palabras clave: *autoinmune, caballos, dermatopatía, prurito* (Fuente: MeSh).

Resumo

O objetivo deste estudo foi descrever as lesões clínicas, macroscópicas e microscópicas como métodos de diagnóstico do pénfigo foliáceo (PF) num cavalo importado Argentino, macho, de 9 anos de idade do município de Montería (Córdoba, Colômbia). Ao descrever o caso clínico, observou-se a presença de crostas generalizadas, principalmente ao nível do tórax e do abdômen, inicialmente apresentaram edema ventral e algumas áreas tinham pústulas e vesículas, bem como febre e prurido marcado. As lesões eram localizadas bilateralmente, a altura da face, região torácica, abdominal, glúteos e membros. Foi observada na histopatologia na coloração de HE, a presença de queratinócitos acantolíticos e áreas de descamação acantolíticas na camada granular, hiperplasia e descamação da epiderme, áreas de espongirose subepidermal e várias pústulas subcórneas caracterizados pela presença de neutrófilos intactos e degenerados, edema dérmico moderado e hialinização de colágeno, também na coloração T-G, observou-se pobre proliferação de colágeno dérmico desorganizado com pouca presença de tecido conjuntivo difuso, enquanto na coloração de PR/P, observou-se a presença de áreas de birrefringência avermelhada, indicando presença moderada de colágeno tipo I maduro (vermelho brilhante na polarização). O diagnóstico foi baseado nos sinais clínicos, achados histopatológicos, diagnóstico diferencial e resposta ao tratamento médico. Na literatura não há relatos de PF no Departamento, por isso é o primeiro relato da doença em cavalos de Córdoba.

Palavras-chave: *autoimune, cavalos, dermatopatía, prurido* (Fonte: MeSh).

Introducción

El pénfigo foliáceo (PF) es una rara afección cutánea autoinmune que puede afectar a varias especies pudiéndose presentar una infección secundaria o sepsis y en algunos casos la muerte, es conocido en Brasil como fuego salvaje (fogo selvagem) ([Zabel et al., 2005](#); [Monteiro et al., 2007](#)).

En humanos existen cerca de ocho variedades de pénfigo, sin embargo en caballos solo fueron descritas tres variedades: pénfigo foliáceo, pénfigo paraneoplásico y pénfigo vulgar, siendo el PF la dermatopatía auto-inmune más común en caballos

([Olivry, 2006](#); [Olivry y Linder, 2009](#)). Existen descripciones de PF en caballos de Estados Unidos, Europa, Australia, Colombia y Brasil ([Florez y Oliver, 2001](#); [Monteiro et al., 2007](#); [Oliveira et al., 2007](#)).

Las lesiones cutáneas de PF pueden presentarse de forma multifocal o generalizada. Sin embargo, constituyen un desafío para el diagnóstico clínico, pues pueden estar relacionados con diferentes enfermedades ([Monteiro et al., 2007](#); [Oliveira et al., 2007](#)). Los principales sitios donde se manifiesta el PF, son las áreas de la cara, cuello, tronco y extremidades especialmente en la región coronaria del casco, ocasionalmente se puede afectar la piel de la ubre y del prepucio ([Vandenabeele et al., 2004](#); [Zabel et al., 2005](#)).

Clínicamente se caracteriza por lesiones erosionadas o costrosas, anulares con o sin presencia de "collar" epidérmico, alopecia, diferentes grados de exudación y descamación, edema abdominal ventral y ocasionalmente dolor y prurito, en el 50% de los casos se puede presentar depresión, letárgica, hiporexia, pérdida de peso y fiebre ([Vandenabeele et al., 2004](#); [Monteiro et al., 2007](#); [Oliveira et al., 2007](#)). Aunque, inicialmente las lesiones del PF cursan con la formación de grandes pústulas que abarcan varios folículos pilosos; estas pústulas son frágiles y tienden a romper fácilmente y progresar rápidamente, formando erosiones y costras, sin embargo, las pústulas se observan en pocas situaciones, siendo transitorias las veces que sean observadas ([Olivry, 2006](#)).

El diagnóstico del PF se basa en el historial clínico y los signos dermatológicos, mientras que el diagnóstico definitivo se basa en los resultados del examen histopatológico de la biopsia de piel ([Olivry, 2006](#); [Monteiro et al., 2007](#); [Oliveira et al., 2007](#)).

Histopatológicamente, la coloración de hematoxilina eosina (HE), revelara dermatitis pustular intraepidérmica con acantolisis intragranular o subcorneal (presencia de queratinocitos acantolíticos), de igual forma son observados neutrofilos no degenerados y número variable de eosinófilos tanto en la pústula como en el infiltrado de la dermis superficial ([Zabel et al., 2005](#); [Monteiro et al., 2007](#); [Oliveira et al., 2007](#)). El diagnóstico clínico diferencial debe considerar dermatofitosis ([Pereira et al., 2006](#)), dermatofilosis ([Olinda et al., 2009](#)), foliculitis bacteriana ([Pereira et al., 2011](#)), sarcoides ([Cardona et al., 2013a](#)) y pythiosis cutánea ([Cardona et al., 2013b](#); [Cardona et al., 2014](#)).

El tratamiento del PF consiste en el uso de drogas inmunosupresoras o agentes inmunomoduladores, siendo los corticosteroides la estrategia de primera elección (Dexametasona), sin embargo, se propone el uso de terapias adyuvantes, como la azatioprina, mofetil micofenolato, ciclofosfamida y nuevas terapias, como la plasmáféresis, la inmunoglobulina intravenosa y rituximab, están siendo cada vez más utilizada ([Sebaratnam y Murrell, 2009](#)). El tratamiento tópico puede ser reutilizado, concomitantemente, con el uso de shampo o jabón a base de azufre o de ácido salicílico ([Monteiro et al., 2007](#)).

Son escasos los reportes de PF en Colombia, por lo que el presente artículo tiene como objetivo describir clínica, histopatológica e histoquímicamente el primer caso de PF en un caballo de Silla Argentino en el departamento de Córdoba.

Evaluación del paciente

Anamnesis

Se realizó un análisis descriptivo de un caso clínico de pénfigo foliáceo en un caballo importado de la raza Silla Argentino de 9 años de edad, procedente del municipio de Montería, departamento de Córdoba, Colombia, que pertenece a la formación climática de bosque tropical lluvioso ([Pabon et al., 2001](#)), el cual presentó lesiones dermatológicas que comenzaron con un área eritematosa y costrosa en la región de la grupa, que progreso paulatinamente a lo largo de dos meses sin mostrar evolución favorable a los tratamientos antimicóticos instaurados hasta el día de la consulta Médico-Veterinaria.

Hallazgos al examen clínico

El paciente presentó lesiones cutáneas caracterizadas por la presencia de costras y descamaciones generalizadas y bilaterales, principalmente a nivel de cabeza, tórax, abdomen, glúteos y extremidades, inicialmente presentó edema ventral y algunas zonas presentaron pústulas y vesículas, así como fiebre, prurito marcado, apatía, inapetencia y pérdida de peso ([Figura. 1](#)).

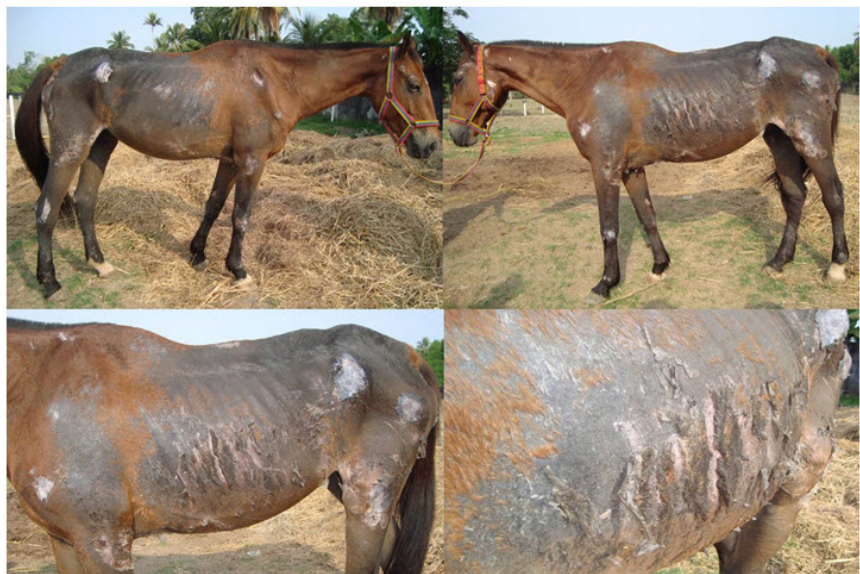

Figura 1. Pénfigo foliáceo en un caballo. Observe la presencia de costras y descamación generalizadas principalmente a nivel de cabeza, tórax, abdomen y extremidades, algunas zonas presentaron pústulas y prurito marcado.

Diagnóstico

Fueron tenidas en cuenta las normas técnicas en el manejo y sujeción de animales, enmarcado en el cumplimiento de la Declaración Universal de los Derechos de los Animales establecida por la Unesco (United Nations Educational, Scientific and Cultural Organization) y la OMS (Organización Mundial de la Salud) de 1949 y de la Ley 84 de Octubre 27 de 1989 (Estatuto Colombiano de Protección Animal) ([Mrad, 2006](#)).

Al animal se le realizó evaluación clínica y caracterización anatomopatológica de las lesiones cutáneas, para lo cual se tomaron fotografías de alta definición para su posterior análisis (Sony DSC-HX10V, China). De igual forma, previa sedación (Xilacina 10%, Erma®, Colombia) y aplicación de anestesia local (Lidocaína 2%, Synthesis®, Colombia) se colectó una biopsia incisional de tejido en el centro de una de las lesiones (Conceição *et al.*, 2004), siendo fijadas en formalina al 10% por 24 horas, después colocadas en alcohol al 70% y llevadas al Laboratorio de Patología del Departamento de Ciencias Pecuarias de la Universidad de Córdoba (Colombia), donde fueron procesadas hasta su inclusión en parafina. Posteriormente, fueron trasladadas al Laboratorio de Patología del Departamento de Veterinaria de la Universidad Federal de Viçosa (Brasil), donde fueron procesadas para evaluación histopatológica e histoquímica, cortadas a 5µm de espesor en un micrótomos (Leica RM2125 RTS®, Japón) y coloreadas con Hematoxilina-Eosina (H&E), Tricrómico de Gómori (TG) y Picrosirius Red/Polarization (PR/P). Para el análisis foto microscópico de las muestras, fue utilizado un microscopio con opción de polarización (Olympus BX-53®, Japón) del Laboratorio de Sistemática Molecular/BEAGLE del Departamento de Biología Animal de la Universidad Federal de Viçosa (Brasil).

En la biopsia de tejido lesional teñida con H-E, se observaron características histopatológicas compatibles con PF, las cuales consistieron en la presencia de queratinocitos acantolíticos y áreas de esfacelación acantolítica en la capa granulosa, hiperplasia y descamación epidérmica, áreas de espongirosis subepidérmica y diversas pústulas subcórneas con presencia de neutrófilos íntegros y degenerados, así como edema dérmico con moderada hialinización del colágeno (Figuras 2 y 3). En la coloración de T-G, se observó hiperqueratosis y descamación epidérmica, diversas pústulas subcórneas caracterizadas por la presencia de neutrófilos íntegros y degenerados, edema dérmico con moderada hialinización del colágeno y moderada proliferación de fibras desorganizadas de colágeno en la unión dermo-epidérmica. (Figura 4) y en la coloración de P-R/P, se observaron áreas de birrefringencia rojiza, indicando presencia de colágeno maduro tipo I (color rojo brillante en la polarización), por lo que puede observarse la ausencia de colágeno en la unión dermo-epidérmica correspondientes a las áreas de espongirosis, así como áreas dérmicas con moderada y desorganizada presencia de colágeno tipo I (Figura 5).

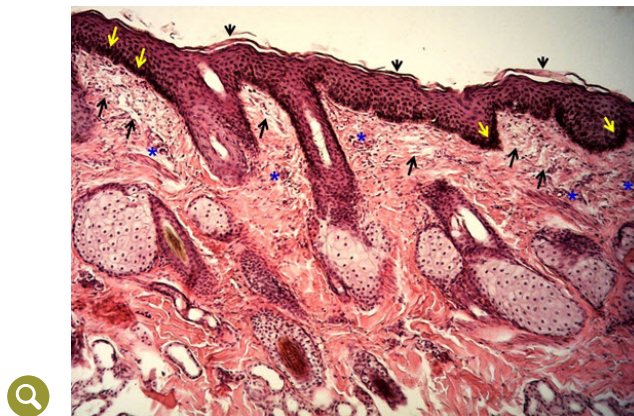


Figura 2. Tinción de HE, mostrando presencia de células acantolíticas en la capa granulosa (flechas amarillas), descamación epidérmica (cabeza de flecha), áreas de espongirosis subepidérmica (flechas negras) y diversas pústulas subcórneas caracterizadas por la presencia de neutrófilos íntegros y degenerados (asteriscos). 20X.

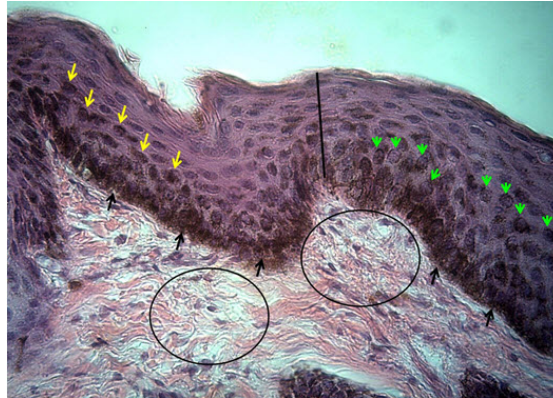


Figura 3. Tinción de HE, mostrando la presencia de queratinocitos acantolíticos (flechas amarillas), áreas de esfacelación acantolítica en la capa granulosa (flechas negras), queratinocitos acantolíticos redondeados por lisis de desmosomas (cabezas de flecha verdes), hiperplasia epidérmica (barra) y edema dérmico con moderada hialinización del colágeno (círculos). 40X.

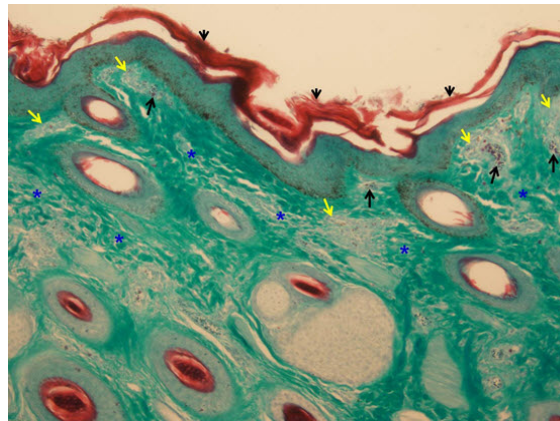


Figura 4. Tinción de TG, mostrando hiperqueratosis y descamación epidérmica (cabeza de flecha), diversas pústulas subcórneas caracterizadas por la presencia de neutrófilos íntegros y degenerados (flechas negras), edema dérmico con moderada hialinización del colágeno (flechas amarillas) y moderada proliferación de fibras desorganizadas de colágeno (color verde) en la unión dermoepidérmica (asteriscos). 20X.

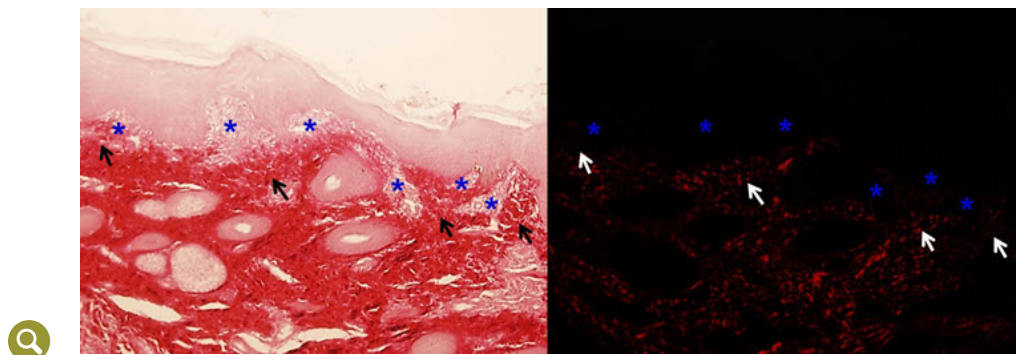


Figura 5. Tinción de P-R/P sin y con polarización respectivamente, mostrando áreas de birrefringencia rojiza, lo que indica presencia de colágeno maduro tipo I (color rojo brillante en la polarización), puede observarse la ausencia de colágeno en la unión dermoepidérmica correspondientes a las áreas de esponjosis (asteriscos), así como áreas dérmicas con moderada y desorganizada presencia de colágeno tipo I (flechas). 20X.

Enfoque terapéutico

Al paciente se le aplicó el tratamiento recomendado para los casos de pénfigo foliáceo ([Srivastava et al., 2013](#)), consistente en la administración de glucocorticoides tipo Dexametasona (Azium, schering plough, Colombia) a dosis de 0,1 mg/kg/24hs por 25 días, mostrando mejoría notoria a los 12 y 18 días pos tratamiento ([Figura 6](#)).

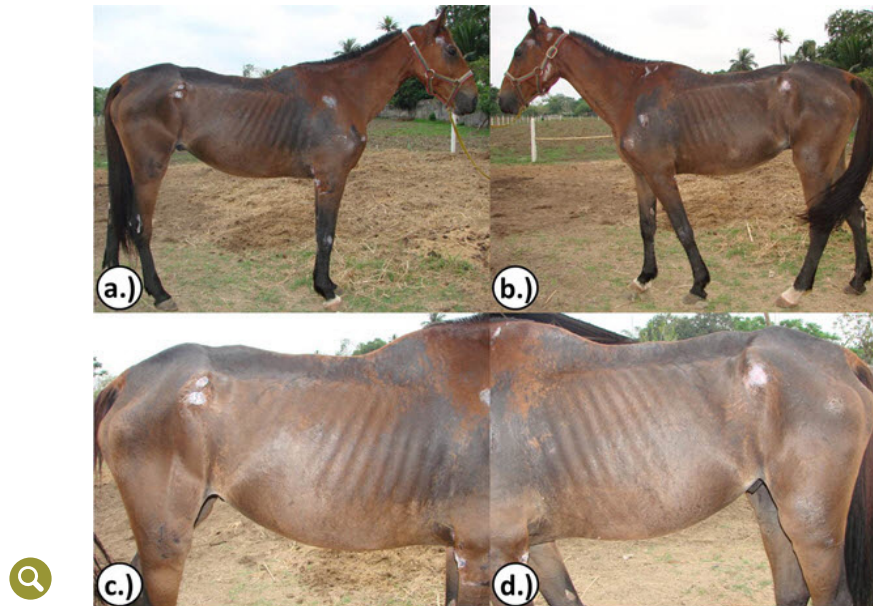


Figura 6. Paciente con pénfigo foliáceo tratado con glucocorticoides tipo Dexametasona mostrando mejoría notoria a.) y b.) a los 12 días pos tratamiento y c.) y d.) a los 18 días pos tratamiento.

Discusión

Las manifestaciones clínicas de las lesiones y los resultados histopatológicos confirmaron el diagnóstico de PF en un caballo de la raza Silla Argentino, de acuerdo con lo reportado como método diagnóstico del PF ([Monteiro et al., 2007](#); [Monteiro et al., 2008](#); [Oliveira et al., 2007](#)).

[Monteiro et al. \(2008\)](#), manifestaron que el pénfigo foliáceo pertenece a un grupo de enfermedades llamadas "roído de polilla", que se caracterizan por placas o máculas con diferentes grados de alopecias, así como por áreas descamativas, eritematosas e hipercrómicas, distribuidas en cara, tronco, miembros y región cervical, pudiendo estar asociada a diferentes afecciones (acarosis, dermatofitosis, dermatofitosis, foliculitis bacterianas, hipersensibilidad a picada de insectos y desequilibrio nutricional), resaltando la importancia del diagnóstico definitivo en el presente estudio, por ser fundamental para la escogencia del tratamiento adecuado. Las manifestaciones clínicas concordaron con las reportadas por [Vandenabeele et al. \(2004\)](#), [Zabel et al. \(2005\)](#), [Olivry \(2006\)](#), [Monteiro et al. \(2007\)](#), [Oliveira et al. \(2007\)](#), [Monteiro et al. \(2008\)](#), [Olivry & Linder \(2009\)](#).

Las características de las lesiones, así como su ubicación concuerdan con las reportadas por [Vandenabeele et al. \(2004\)](#), [Zabel et al. \(2005\)](#), [Monteiro et al. \(2007\)](#),

[Oliveira et al. \(2007\)](#). De igual forma, los hallazgos histopatológicos en la tinción de HE coinciden con los reportados por [Monteiro et al. \(2007\)](#) y [Oliveira et al. \(2007\)](#), siendo la acantolisis la expresión diagnóstica más importante, es así como Olivry y Linder (2009), manifiestan que los equinos con PF presentan anticuerpos contra las moléculas de adhesión en la superficie de los queratinocitos, llevando a la pérdida de la conexión intracelular y acantolisis, así mismo [Vandenabeele et al. \(2004\)](#) y [Zabel et al. \(2005\)](#), indican que los queratinocitos acantolíticos pueden ser observados en los exámenes citológicos e histológicos de las lesiones pustulares o costrosas. Es preciso aclarar que no existen reportes del uso de técnicas histoquímicas como T-G y P-R/P como apoyo diagnóstico y pronóstico del PF en equinos.

Con respecto a la edad y raza del caballo del presente estudio, [Vandenabeele et al. \(2004\)](#), en un estudio retrospectivo en California, reportaron la enfermedad en caballos de las razas cuartos de milla, pura sangre inglés, árabes y mestizos, sin embargo manifiestan no haber observado predilección de la enfermedad por ninguna raza. [Zabel et al. \(2005\)](#), indican que esta afección puede presentarse en animales desde los 3 meses hasta los 25 años de edad, pudiendo inclusive ocurrir regresión espontánea de la enfermedad,

El estudio del caso clínico fue realizado en el departamento de Córdoba, Colombia, el cual presenta condiciones agroecológicas de bosque tropical lluvioso, con temperatura promedio de 28 °C y humedad relativa del 82%, y aunque [Vandenabeele et al. \(2004\)](#), manifiestan que no hay distribución geográfica o estacionalidad asociada con la presentación de la enfermedad, indican que la exposición previa a insectos como los *Simuliidae*, desencadenan una reacción de hipersensibilidad y producción cruzada de anticuerpos contra queratinocitos; es así como los manejadores del caballo manifestaron que el animal se encontraba en labores de trabajo en una zona de alta vegetación y de presencia de insectos.

Conclusiones

Las características clínicas de las lesiones cutáneas concordaron con los hallazgos histopatológicos en un caballo de silla argentino del departamento de Córdoba con presencia de PF, siendo un aporte importante para el diagnóstico certero de la condición patológica, y la escogencia de la estrategia terapéutica adecuada, por lo que se advierte sobre la presentación de la enfermedad en caballos del departamento.

Referencias

- Cardona J, Vargas M, Perdomo S. Estudio clínico e histopatológico del sarcoide fibroblástico en burros (*Equus asinus*) en Colombia. Rev. Cient. FCV-LUZ 2013a; XXIII (2): 97 - 104. <http://www.redalyc.org/articulo.oa?id=95926276002>
- Cardona J, Vargas M, Perdomo S. Pythiosis cutánea equina. una revisión. Rev. Ces. Med. Vet. Zootec 2013b; 8(1): 58 - 67. <http://revistas.ces.edu.co/index.php/mvz/article/view/2837>
- Cardona J, Vargas M, Perdomo S Frecuencia de pythiosis cutánea en caballos de producción en explotaciones ganaderas de Córdoba, Colombia. Rev. Med. Vet. Zoot 2014; 61 (I): 31 - 43. <http://www.revistas.unal.edu.co/index.php/remevez/article/view/43882>
- Conceição L, Loures F, Clemente J, Fabris V. Biópsia e histopatologia da pele: um valioso recurso diagnóstico na dermatología. Revisão, parte 1. Clín. Vet 2004; 9(52): 28 - 40. <http://www.revistaclinicaveterinaria.com.br/edicao/2004/setembro-outubro.html>

- Florez C, Oliver O. *Pemphigus folicaceus* en equinos. Reporte de tres casos. Rev. Med. Vet. Zoot 2001; 48: 3 - 10. <http://www.revistas.unal.edu.co/index.php/remevez/article/view/30194>
- Monteiro G, Souza V, Conceição L, Rocha C, Moreira M. Pênfigo foliáceo em um eqüino. Ciênc. Rural 2007; 37 (2): 594 - 598. <http://www.scielo.br/pdf/cr/v37n2/a51v37n2.pdf>
- Monteiro G, Souza V, Conceição L, Rocha C, Moreira M, Moreira J. Diagnóstico das dermatoses alopecicas multi-focais em eqüinos da zona da mata mineira do Brasil. Vet. Zootec 2008; 15 (1): 139 - 149. <http://revistas.bvs-vet.org.br/rvz/article/view/23128>
- Mrad A. Ética en la investigación con modelos animales experimentales. Alternativas y las 3 RS de Russel. Una responsabilidad y un compromiso ético que nos compete a todos. Rev. Col. Bioética 2006; 1(1): 163 - 184. <http://www.redalyc.org/articulo.oa?id=189217283010>
- Olinda R, Câmara A, Feijó F. Primeiro relato de dermatofilose generalizada em equino no Rio Grande do Norte. Acta Vet. Bras 2009; 3 (4): 187 - 192. <https://periodicos.ufersa.edu.br/revistas/index.php/acta/article/view/1523>
- Oliveira J, Gonçalves R, Chiacchio S, Amorim R, Conceição L, Borges A. Pênfigo foliáceo em eqüino: relato de caso. Arq. Bras. Med. Vet. Zootec 2007; 59 (5): 1132 - 1136. http://www.scielo.br/scielo.php?script=sci_arttext&pid=S0102-09352007000500007
- Olivry T. Review of autoimmune skin diseases in domestic animals: I – Superficial pemphigus. Eu. Soc. Vet. Dermatol 2006; 17; 291 - 305. <https://www.ncbi.nlm.nih.gov/pubmed/16961814>
- Olivry T, Linder K. Dermatoses affecting desmosomes in animals: a mechanistic review of acantholytic blistering skin diseases. Vet. Dermatol 2009; 20: 313 - 326. <https://www.ncbi.nlm.nih.gov/pubmed/20178467>
- Pabón J, Eslava J, Gómez R. Generalidades de la distribución espacial y temporal de la temperatura del aire y de la precipitación en Colombia. Meteorol. Colomb 2001; 4: 47 - 59. http://ciencias.bogota.unal.edu.co/fileadmin/content/geociencias/revista_meteorologia_colombiana/numero04/04_05.pdf
- Pereira D, Oliveira L, Bueno A, Cavalheiro A, Schwendler S, Azevedo M, Júnior J, Aguiar L, Santurio D, Santurio J, Alves S. Surto de *Trichophyton equinum* var. *equinum* em eqüinos no sul do Brasil. Ciênc. Rural 2006; 36 (6): 1849 - 1853. http://www.scielo.br/scielo.php?pid=S0103-84782006000600028&script=sci_abstract&tlng=pt
- Pereira U, Ferreira C, Silveira M. Folliculite bacteriana em equinos. Relato de cinco casos. Acta Vet. Bras 2011; 5 (3): 337 - 342. <https://periodicos.ufersa.edu.br/revistas/index.php/acta/article/view/2260>
- Sebaratnam D, Murrell D. Treatment of pemphigus vulgaris and pemphigus foliaceus. Expert Rev Dermatol 2009; 4(5): 469 - 481. <http://www.tandfonline.com/doi/abs/10.1586/edm.09.45>
- Srivastava M, Ahuja A, Kachhawaha S, Singh N, Palei A, kachhawa J, Sharma A, Soren S. Management of idiopathic urticaria in horses by Ayurveda. Adv. Anim. Vet. Sci 1 2013; (3s): 30 - 32. http://nexusacademicpublishers.com/uploads/files/Nexus_319.pdf
- Vandenabeele S, White S, Affolter V, Kass P, Ihrke P. Pemphigus foliaceus in the horse: a retrospective study of 20 cases. Vet. Dermatol 2004; 15: 381 - 388. <https://www.ncbi.nlm.nih.gov/pubmed/15585014>
- Zabel S, Mueller R, Fieseler K, Bettenay J, Littlewood R. Review of 15 cases of pemphigus foliaceus in horses and a survey of the literature. Vet. Record 2005; 157: 505 - 509. <https://www.ncbi.nlm.nih.gov/pubmed/16244232>