

Reporte de caso

Seno del segundo arco branquial en un paciente adulto

*Bilateral second branchial cleft cysts in an adult patient*Vanessa García¹, Martín Ochoa², Carlos González³, Sebastián Isaza⁴  ^{CyLAC}, Ricardo Uribe⁴ **Fecha correspondencia:**

Recibido: abril 5 de 2017.

Revisado: octubre 17 de 2017.

Aceptado: febrero 14 de 2018.

Forma de citar:

García V, Ochoa M, González C, Isaza S, Uribe R. Seno del segundo arco branquial en un paciente adulto. Rev CES Med 2018; 32(2): 159-166.

[Open access](#)[© Derecho de autor](#)[Licencia creative commons](#)[Ética de publicaciones](#)[Revisión por pares](#)[Gestión por Open Journal System](#)DOI: [http://dx.doi.org/10.21615/](http://dx.doi.org/10.21615/cesmedicina.32.2.9)[cesmedicina.32.2.9](http://dx.doi.org/10.21615/cesmedicina.32.2.9)

ISSN 0120-8705

e-ISSN 2215-9177

Sobre los autores:

1. Radióloga del Hospital Pablo Tobón Uribe, Docente Universidad de Antioquia.

2. Neuroradiólogo del Hospital Pablo Tobón Uribe.

Comparte

**Resumen**

El seno del segundo arco branquial es una alteración secundaria a un desarrollo anormal de los arcos branquiales. Las anomalías de los arcos branquiales incluyen quistes, fístulas, senos y glándulas ectópicas. Deben ser consideradas en el diagnóstico diferencial de las masas en cuello de pacientes adultos o pediátricos. El seno del arco branquial supone alrededor del 30 % de las masas congénitas del cuello y suele ser diagnosticado en la segunda a tercera década de la vida, siendo más comunes las del segundo arco. Se presenta con síntomas inespecíficos. Los estudios de imágenes son esenciales para su diagnóstico, clasificación y manejo quirúrgico. Se presenta el caso de un paciente de 67 años con historia clínica y examen físico de seno del segundo arco branquial, quien requirió de fistulografía y tomografía computarizada para una adecuada caracterización. El paciente fue intervenido quirúrgicamente sin complicaciones posteriormente.

Palabras clave: Región branquial; Fístula branquial; Tomografía; Seno del segundo arco branquial.

Abstract

The sinus of the second branchial arch is a secondary alteration of an abnormal development of the branchial arches. The anomalies of the branchial arches include cysts, fistulas, sinuses and ectopic glands. They should be considered in the differential diagnosis of neck masses in adult or pediatric patients. The sinus of the branchial arch accounts for about 30 % of the congenital masses of the neck and is usually diagnosed in the second to third decade of life, with those of the second arch being more common. It presents with nonspecific symptoms. Imaging studies are essential for the diagnosis, classification and surgical management. We present the case of a 67-year-old patient with a clinical history and physical examination of second branchial arch sinus, who required fistulography and computed tomography for adequate characterization. The patient underwent surgery without complications.

Keywords: Branchial arch; Fistulography; Computed tomography; Second branchial arch sinus.

Introducción

El cuello es una estructura con un complejo desarrollo embrionario en el que pueden ocurrir varios defectos, algunos de ellos secundarios a un desarrollo anormal de los arcos branquiales. Estas anomalías ocurren entre la

3. Radiólogo del Hospital Pablo Tobón Uribe.

4. Residente de radiología Universidad CES.

semanas cuatro y siete de la gestación (1–3). Debido a que estas anomalías congénitas ocurren desde el período uterino, se deben tener siempre presentes dentro del diagnóstico diferencial de las lesiones en cuello en pacientes pediátricos y ocasionalmente en pacientes adultos (2,4,5). Estas anomalías incluyen: quistes, fístulas, senos y glándulas ectópicas (1,4) que tienen síntomas similares y la imagenología juega un papel importante para su diagnóstico.

Se presenta el caso de un paciente adulto en quien las imágenes jugaron un papel importante en el diagnóstico. Se hace una revisión de la embriología de los arcos branquiales, síntomas y el rol de las imágenes.

Descripción del caso

Se trataba de un varón de 67 años, con antecedentes de enfermedad de nodo sinusal enfermo e hiperplasia prostática benigna, quien consultó porque desde su niñez había tenido dos pequeños agujeros en la región cervical, por los que drenaba material cristalino al hacer presión. El paciente refería que no había presentado edema, eritema ni calor en la región.

Al examen físico se encontraba un paciente en buenas condiciones generales, orientado y colaborador. En el cuello se observaban dos orificios pequeños, uno a cada lado, que se localizaban anterior al tercio distal del esternocleidomastoideo. No presentaban signos de infección local. Al hacer presión en los tejidos blandos adyacentes, se lograba reproducir lo referido por el paciente, observando la salida de material mucoso, cristalino, no fétido ni purulento (figura 1).

El cuello es una estructura con un complejo desarrollo embrionario en el que pueden ocurrir varios defectos, algunos de ellos secundarios a un desarrollo anormal de los arcos branquiales. Estas anomalías se deben tener presentes dentro del diagnóstico diferencial de las lesiones en cuello en pacientes pediátricos o adultos.

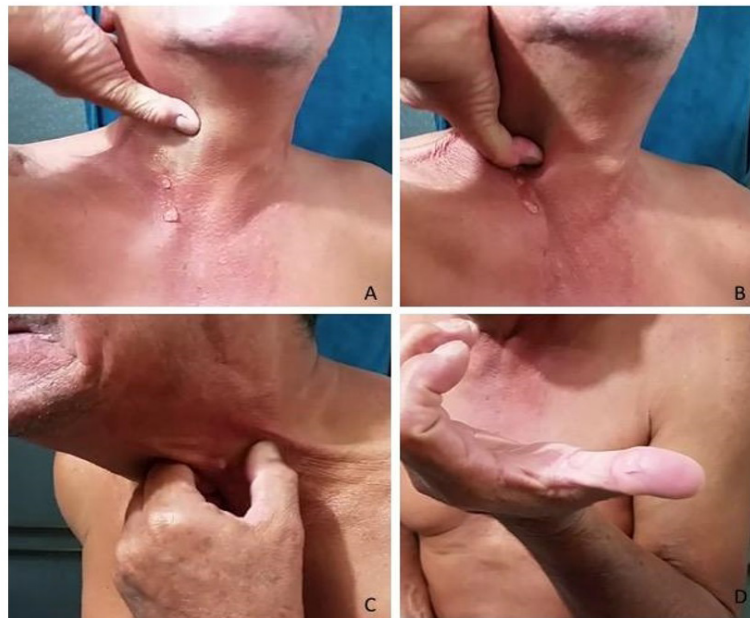

Figura 1. A – B. Técnica empleada por el paciente para el drenaje del seno derecho. Nótese la secreción cristalina que sale del agujero. **C.** Localización del seno del lado izquierdo. **D.** Secreción viscosa y cristalina en el pulgar del paciente

Los síntomas y signos sugerían el diagnóstico de seno bilateral del segundo arco branquial, por lo que se procedió a realizar estudios imagenológicos para determinar los trayectos.

La fistulografía se realizó pasando por cada orificio un catéter calibre 27G. Se inyectó medio de contraste yodado hidrosoluble, 30 cc en el lado derecho y 10 cc en el izquierdo y se obtuvieron proyecciones AP y oblicuas (figuras 2 y 3).

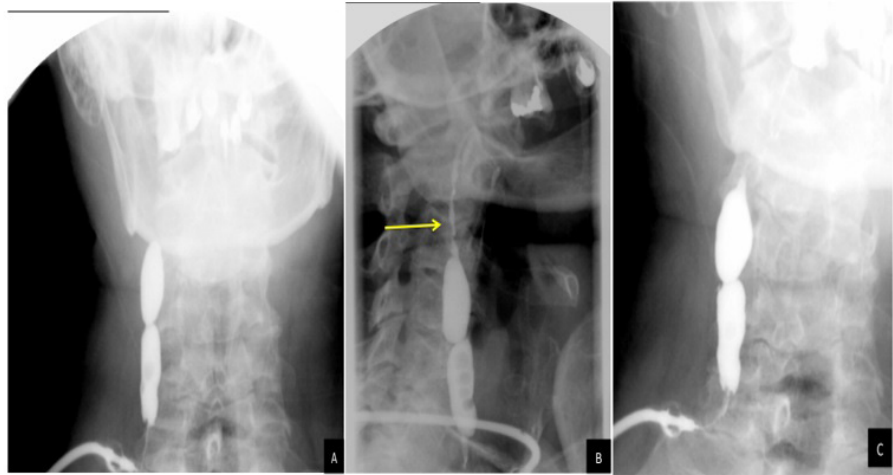


Figura 2. Fistulografía derecha. **A.** Proyección AP. Se observa un conducto de bordes lisos con trayecto de diferentes diámetros donde se acumula medio de contraste. **B.** Proyección oblicua izquierda. Se observa un trayecto proximal de menor calibre (flecha amarilla). **C.** Proyección oblicua derecha. Se observa que el medio de contraste no ingresa a la orofaringe

El seno del arco branquial es un saco o conducto en el cuello que tiene comunicación con la piel o la faringe.

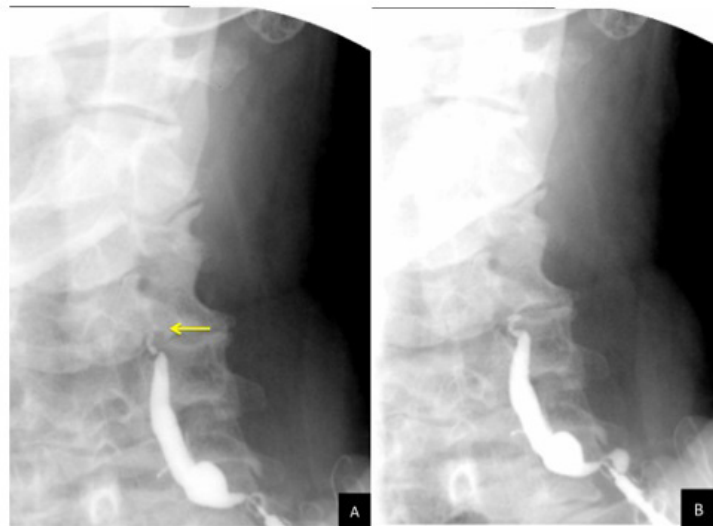


Figura 3. Fistulografía izquierda. **A.** Proyección AP. Se identifica como el medio de contraste dibuja un conducto dilatado en la porción caudal y delgado en porción cefálica (flecha amarilla). **B.** Proyección oblicua. Se observa que el medio de contraste no ingresa a la orofaringe

Para una localización exacta de la terminación de los trayectos se realizó tomografía computarizada complementaria en la que se observaron los trayectos de los senos branquiales (figura 4). El paciente fue llevado a cirugía para su resección y evolucionó adecuadamente.

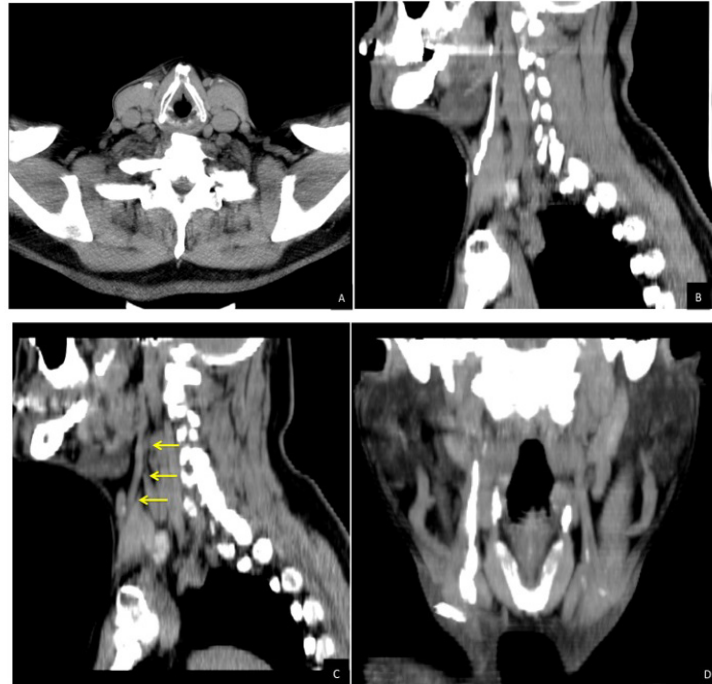

Figura 4. Tomografía computarizada de cuello. **A.** Imagen axial. Se observa el inicio de los senos branquiales en la base del cuello. **B.** Reconstrucción MIP sagital del seno branquial derecho con trayecto anterior al músculo esternocleidomastoideo, llega a la altura de la orofaringe, pero no ingresa a ésta. **C.** Reconstrucción MIP sagital del seno branquial izquierdo. Se identifica que su trayecto (flechas amarillas) es anterior al músculo esternocleidomastoideo. No se identifica el medio de contraste más cefálico por el grado de fibrosis. **D.** Reconstrucción MIP coronal. Se aprecian los dos senos branquiales que tienen el mismo trayecto terminando mediales a los músculos estilo-hioideos y sin comunicarse con la orofaringe.

Las anomalías de los arcos branquiales se presentan cuando hay una fusión incompleta del arco o la hendidura branquial. Según el grado de falla en la obliteración se formará un seno, una fístula o un quiste.

Discusión

El quiste del arco branquial es una lesión con epitelio estratificado (1) que no tiene conexión con la piel o la faringe, mientras que el seno del arco branquial es un saco o conducto en el cuello que tiene comunicación con la piel o la faringe (2,4,5), tiene epitelio estratificado, ciliado o columnar y puede tener tejido linfóide en la pared (1). Finalmente, la fístula es una lesión que tiene conexión con la piel y la faringe (2,5) y tiene epitelio estratificado (1).

Para entender estas anomalías se debe tener conocimiento sobre el origen embrionario del cuello (1): durante el desarrollo embriológico se forman seis pares de arcos (5-8) que se originan de la cresta neural (9) y están formados por mesodermo y endodermo (2,4), los cuales al final de la gestación se unen en la línea media (2,6). Entre cada arco se forma una hendidura que contiene tejido ectodérmico (2,4). Estas hendiduras van a formar, a su vez, diferentes estructuras anatómicas (2,4,5). Se sabe que el quinto arco involuciona en la cuarta semana y no forma ninguna estructura (6,7) (cuadro 1).

Las anomalías de los arcos branquiales se presentan cuando hay una fusión incompleta del arco o la hendidura branquial (2,6). Según el grado de falla en la obliteración se

formará un seno, una fistula o un quiste (2,6,10) y, dependiendo del arco, se puede definir el sitio donde se encontrará la anomalía (2,6) y para esto se usa la relación de la lesión con nervios, arterias y músculos (4,5).

Las anomalías de los arcos branquiales representan el 30 % de las masas congénitas del cuello (4,5,7), lo que los ubica como la segunda causa más frecuente de masas congénitas en el cuello (2,5,11), después del quiste del conducto tirogloso (2,5,12).

Casi siempre estas lesiones se diagnostican en la infancia tardía (2,4,5) o adultez temprana (4,7,10). Por lo general, los quistes del segundo arco branquial se diagnostican en la segunda y tercera década de la vida (5,13) y es muy raro diagnosticarlos después de la séptima década (14). Las fístulas y senos branquiales se diagnostican en la primera década (9), alrededor de los dos a cuatro años (8), contrario al paciente descrito, a quien se le realiza el diagnóstico en la séptima década de la vida. Estas lesiones no presentan ninguna predilección de género (2,4,5) o lateralidad (2).

Cuadro 1. Estructuras anatómicas de cada arco branquial

Arco	Esqueleto	Nervio	Músculo	Arteria	Bolsa
Primero	Mandíbula Ligamento esfenomandibular Ligamento malar anterior	V par	Músculos de la masticación Tensor del paladar Tensor del tímpano Digastrico anterior Milohiideo	Maxilar	Trompa de Eustaquio Oído medio
Segundo	Estapedio Proceso estiloideo Parte superior del hioides	VII par	Músculo de la expresión facial Digastrico posterior Estilohiideo Estadio Platisma	Estapedia	Criptas de amígdalas palatinas
Tercer	Parte inferior del hioides	IX par	Estilofaríngeo Constrictor superior	Carótida común Carótida interna	Timo Paratiroides inferiores
Cuarto	Cartílago tiroideo Cartílago epiglotis	X par	Cricotiroideo Constrictor inferior	Arco aórtico Subclavia	Paratiroides superiores Células C de la tiroides
Quinto	Se oblitera				
Sexto	Cartílago cricoide Complejo aritenoid	X par Laríngeo recurrente	Intrínsecos de la laringe excepto cricotiroideo	Pulmonares	Se oblitera

Entre las malformaciones branquiales, las que se originan del segundo arco son las más comunes (70 - 95 %) (2,4,6), siendo más frecuente el quiste, que ocurre en 75 % de los casos (9), seguido por los senos y las fístulas (2). Hasta un 10 % son bilaterales (7) como en el caso presentado.

Los síntomas son poco específicos e incluyen edema del cuello, infecciones a repetición y drenaje por el cuello.

Los síntomas son poco específicos (2,13) e incluyen edema del cuello, infecciones a repetición y drenaje por el cuello (2) al igual que el paciente reportado. Normalmente, los pacientes con quistes consultan por masa firme e indolora (2,4,13) que se localiza en el triángulo cervical anterior, desde la región preauricular hasta la fosa supraclavicular. Si el quiste crece puede causar dolor, disfagia, disnea o disfonía (2).

Los senos de los arcos branquiales se pueden manifestar con infecciones recurrentes (2). Las fístulas se manifiestan con drenaje mucoide a través de un orificio localizado en la piel (2,4), usualmente anterior al esternocleidomastoideo y puede estar desde el tercio medio (1) hasta la parte inferior del cuello (4,6).

Los estudios radiológicos son esenciales para el diagnóstico y clasificación de las anomalías branquiales (8,15), así como para identificar el trayecto y sus relaciones anatómicas las cuales influyen en el manejo quirúrgico (8), tal como aconteció con este paciente a quien se le pudo evaluar correctamente el trayecto de los senos branquiales.

Para el diagnóstico se cuenta con la ecografía, tomografía computarizada, fístulo-TAC, resonancia magnética (2,4,5,12,15) y estudios fluoroscópicos como la fistulografía (15) y radiografía de esófago (4,5). Hoy en día, los métodos de elección son fístulo-TAC, tomografía computarizada y resonancia magnética (8).

Los trayectos de las fístulas y senos del segundo arco branquial van desde la fosa tonsilar hacia la piel anterior al esternocleidomastoideo (1,2). En este trayecto están en relación con el IX par, XII par y las arterias carótidas interna y externa (2,12). Las anomalías del segundo arco branquial se clasifican en cuatro tipos descritos en el cuadro 2 (3).

Cuadro 2. Anomalías del segundo arco branquial

<i>Tipo</i>	<i>Características</i>
I	<ul style="list-style-type: none"> • Anterior al músculo esternocleidomastoideo • No contacta la carótida
II (más común)	<ul style="list-style-type: none"> • Profundo al músculo esternocleidomastoideo • Anterior o posterior a la vaina carótida
III	<ul style="list-style-type: none"> • Pasa entre la carótida interna y externa • Adyacente a la faringe
IV	<ul style="list-style-type: none"> • Medial a la vaina carótida • Adyacente a la fosa tonsilar

Los estudios radiológicos son esenciales para el diagnóstico y clasificación de las anomalías branquiales, así como para identificar el trayecto y sus relaciones anatómicas, las cuales influyen en el manejo quirúrgico.

El esófago con bario o fistulografía es un método de imagen que se usa para comprobar si un paciente tiene trayecto que va desde la hipofaringe al cuello o del cuello a la hipofaringe, dependiendo del método (2). La limitación de la fistulografía convencional es que no demuestra las relaciones anatómicas con las demás estructuras (15).

La ecografía es un método que se ha empezado a usar en los últimos años por ser rápido, de bajo costo y no usa radiación ionizante (2). El quiste branquial se ve como una masa bien definida, de ecogenicidad baja, sin septos, con refuerzo acústico (2,3,9) y que desplaza estructuras vecinas (9).

La tomografía computarizada contrastada es el método más usado para evaluar las masas de cuello porque sirve para ver la extensión de la lesión (2). El quiste branquial se ve como lesión bien definida, de paredes delgadas, con atenuación de 10 - 25 UH y que no realza con el contraste a no ser que esté infectado, en cuyo caso la pared se vuelve gruesa y realza. El seno y la fístula branquial no realzan con el contraste. Dependiendo de la relación con la vasculatura cervical, se diagnostica el arco branquial afectado (2).

El fístulo-TAC es útil porque permite evaluar el trayecto completo del seno o la fístula con sus relaciones anatómicas. Para este examen se puede usar contraste positivo (yodo) o negativo (aire) (15).

En la mayoría de estas lesiones el tratamiento de elección es la cirugía por el riesgo de infección recurrente, por razones cosméticas o para estudio patológico.

En la resonancia magnética, el quiste branquial es hipointenso o isointenso en T1 (ocasionalmente hiperintenso si tiene proteínas) (3) e hiperintenso en T2 (2,12), aunque con las infecciones se vuelven hiperintensos en T1. Cuando se realiza con contraste se identifica su relación con el nervio facial (2).

En la mayoría de estas lesiones el tratamiento de elección es la cirugía por el riesgo de infección recurrente, por razones cosméticas o para estudio patológico (2,4,5,8,9). Se requiere realizar una escisión quirúrgica completa para evitar recaída (8).

Conclusión

Los senos de los arcos branquiales son lesiones congénitas comunes del cuello. Su diagnóstico suele hacerse en las primeras décadas de la vida. Ante la sospecha de alguna malformación de los arcos branquiales los estudios radiológicos son esenciales para su caracterización y clasificación. En la actualidad se cuenta con una amplia gama de imágenes y su elección depende del contexto clínico, el índice de sospecha y los riesgos latentes de la radiación ionizante.

Bibliografía

1. Benson T, Kerr H. Congenital anomalies of the branchial apparatus: embryology pathologic. *Radiographics*. 1992;12(5):943-60.
2. Prosser JD, Myer IM. Branchial cleft anomalies and thymic cysts. *Otolaryngol Clin North Am* [Internet]. 2015;48(1):1-14. Available from: <http://dx.doi.org/10.1016/j.otc.2014.09.002>
3. Adams A, Mankad K, Offiah C, Childs L. Branchial cleft anomalies: a pictorial review of embryological development and spectrum of imaging findings. *Insights Imaging*. 2016;7(1):69-76.
4. Acierno SP, Waldhausen JHT. Congenital cervical cysts, sinuses and fistulae. *Otolaryngol Clin North Am*. 2007;40:161-76.
5. Lariviere CA, Waldhausen JHT. Congenital cervical cysts, sinuses, and fistulae in pediatric surgery. *Surg Clin North Am* [Internet]. 2012;92(3):583-97. Available from: <http://dx.doi.org/10.1016/j.suc.2012.03.015>
6. Goins MR, Beasley MS. Pediatric neck masses. *Oral Maxillofac Surg Clin North Am* [Internet]. 2012;24(3):457-68. Available from: <http://dx.doi.org/10.1016/j.coms.2012.05.006>
7. Geddes G. Pediatric neck masses. *Pediatr Rev*. 2014;34(3):115-25.
8. Black CJ, O'Hara JT, Berry J, Robson AK. Magnetic resonance imaging of branchial cleft abnormalities: illustrated cases and literature review. *J Laryngol Otol* [Internet]. 2010;124(2):213-5. Available from: http://journals.cambridge.org/abstract_S0022215109990995
9. Koeller KK, Alamo L, Adair CF, Smirniotopoulos JG. Congenital cystic masses of the neck: radiologic-pathologic correlation. *Radiographics* [Internet]. 1999;19(1):121-146-153. Available from: <http://pubs.rsna.org/doi/abs/10.1148/radiographics.19.1.g99ja06121>

10. Gupta AK, Kumar S, Jain A. Bilateral first and second branchial cleft fistulas: A case report. *Ear, Nose Throat J.* 2008;87(5).
11. Bajaj Y, Ifeacho S, Tweedie S. Branchial anomalies in children. *Int J Pediatr Otorhinolaryngol* [Internet]. 2011;75(8):148–54. Available from: <http://dx.doi.org/10.1016/j.ijporl.2011.05.008>
12. Shekdar K V., Mirsky DM, Kazahaya K, Bilaniuk LT. Magnetic resonance imaging of the pediatric neck. An overview. *Magn Reson Imaging Clin N Am* [Internet]. 2012;20(3):573–603. Available from: <http://dx.doi.org/10.1016/j.mric.2012.05.008>
13. Muller S, Aiken A. Second branchial cleft cyst. *Head Neck Pathol* [Internet]. 2015;9(1):379–83. Available from: <http://linkinghub.elsevier.com/retrieve/pii/S0736467913013371>
14. Makowski AL. Second branchial cleft cyst. *J Emerg Med* [Internet]. 2014;47(1):76–7. Available from: <http://linkinghub.elsevier.com/retrieve/pii/S0736467913013371>
15. Ryu CW, Lee JH, Lee HK, Lee DH, Choi CG, Kim SJ. Clinical usefulness of multidetector CT fistulography of branchial cleft fistula. *Clin Imaging.* 2006;30(5):339–42.