

Tricofoliculoma de presentación temprana

Trichofolliculoma of early presentation

LINA MARÍA COLMENARES-ROLDÁN¹, CLAUDIA GAVIRIA², ANA CRISTINA RUIZ³
Forma de citar: Colmenares-Roldán LM, Gaviria C, Ruiz AC. Tricofoliculoma de presentación temprana.
Rev CES Med 2012; 26(2): 243-247

RESUMEN

El tricofoliculoma es un hamartoma con diferenciación folicular. Se trata de un raro tumor benigno, de predominio en adultos, entre la segunda y sexta décadas de la vida, que afecta principalmente cara y cuello. La mayoría de casos reportados en la literatura corresponden a pacientes adultos, haciendo poco frecuente su sospecha en edades infantiles. A pesar de ser reconocido por sus características clínicas, el adecuado diagnóstico solo puede ser establecido después de la evaluación histopatológica. Se reporta el caso de un niño de ocho años de edad, con un tricofoliculoma en cuero cabelludo de siete años de evolución, con una respuesta satisfactoria a la cirugía y sin recidiva hasta el momento.

PALABRAS CLAVE

Tricofoliculoma

Hamartoma

Niños

1 Residente de Dermatología, Universidad CES. linaco80@hotmail.com

2 Dermatóloga, Universidad CES, Medellín, Colombia

3 Dermatopatóloga CES, Universidad CES, Medellín, Colombia

Recibido: octubre 18 de 2012. **Revisado:** noviembre 30 de 2012. **Aceptado:** diciembre 3 de 2012

ABSTRACT

Trichofolliculoma is a hamartoma with follicular differentiation. It is a rare benign tumor that presents mainly in adults, between second and sixth decades of life, which mainly affects the face and neck. Most cases reported in the literature are derived from adult patients, making its suspicion rare in children; despite being recognized by their clinical characteristics, a proper diagnosis can only be established after histopathologic evaluation. We report a case of an 8 year old boy with a 7 year evolution of trichofolliculoma in scalp with a satisfactory response to surgery without recurrence to date.

KEY WORDS

Trichofolliculoma

Hamartoma

Children

INTRODUCCIÓN

El tricofoliculoma es clasificado como un hamartoma, una lesión benigna de evolución crónica y asintomática, que clínicamente se presenta como una pápula o nódulo firme de 0,2-0,5 cm de diámetro, con una dilatación central de la cual emerge un mechón de pelos blancos, que lo hace fácilmente reconocible, aunque en ocasiones puede no estar presente (1-3).

Son escasos los reportes de esta enfermedad y más aún en edad infantil, ya que se manifiesta principalmente en pacientes adultos, en cara y cuello, y su diagnóstico se confirma por medio de estudios histopatológicos. En la mayoría de los casos, el manejo médico del tricofoliculoma es expectante, aunque en ocasiones puede requerir manejo quirúrgico, sobre todo para mejorar la parte cosmética del paciente (4,5).

A pesar de ser una lesión de carácter benigno, es importante saberla reconocer ya que dentro de sus diagnósticos diferenciales se encuentran diversas enfermedades, algunas de ellas sospechosas de malignidad, las cuales deben ser debidamente tratadas (1,5).

A continuación se presenta el caso clínico de un paciente de sexo masculino de ocho años de edad quien presenta un tricofoliculoma que se manifestó de forma temprana y además de realiza una breve revisión de la literatura.

CASO CLÍNICO

Se presenta el caso de un paciente de ocho años de edad, sexo masculino y residente en Bello (Antioquia), quien fue llevado a la consulta por un cuadro clínico de siete años de evolución de lesiones localizadas en la región occipital derecha, de crecimiento lento y con secreción ocasional de material seroso fétido. Llamaba además la atención la presencia, en una de ellas, de un grupo de pelos blancos en su porción central (Figura 1).

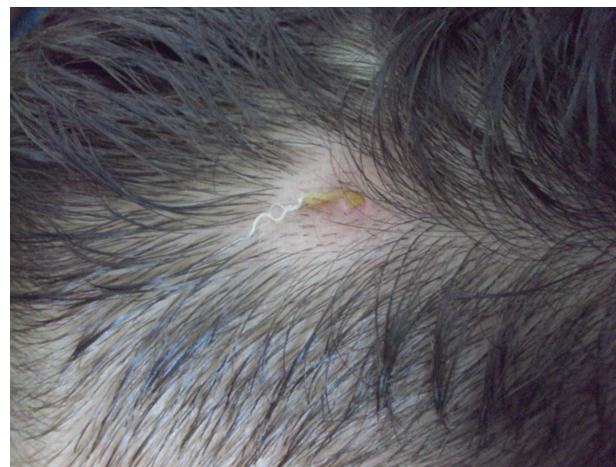

Figura 1. Lesiones papulares ligeramente eritematosas. En una de ellas emerge un grupo de pelos blancos en su porción central.

El paciente había sido llevado a consulta en varias ocasiones, sin obtener diagnóstico o tratamiento claros. No refería otros síntomas asociados, ni tampoco antecedentes personales o familiares de importancia. En el examen físico se encontraron dos lesiones papulares de 5 mm de diámetro ligeramente eritematosas, asintomáticas, con bordes bien circunscritos y consistencia firme, con un poro central, ubicadas en región occipital derecha del cuero cabelludo. En una de ellas se evidenció protrusión de un mechón de pelos blancos, muy engrosados, de una longitud aproximada de un centímetro y en la otra, un tapón corneo. El resto del cuero cabelludo y de los folículos eran normales.

Con diagnóstico clínico de un tricofoliculoma se realiza resección quirúrgica de las lesiones (figura 2). Los hallazgos histopatológicos reportaron una cavidad quística correspondiente a un folículo piloso dilatado revestido por epitelio escamoso que forma capa granular y en la luz abundante queratina. De esta pared surgen numerosas estructuras pilosas, escasas glándulas sebáceas y algunos queratoquistes (figura 3). Con estos hallazgos se confirma el diagnóstico de tricofoliculoma. A la fecha, el paciente presenta una cicatriz sana y sin signos de recidiva de sus lesiones.

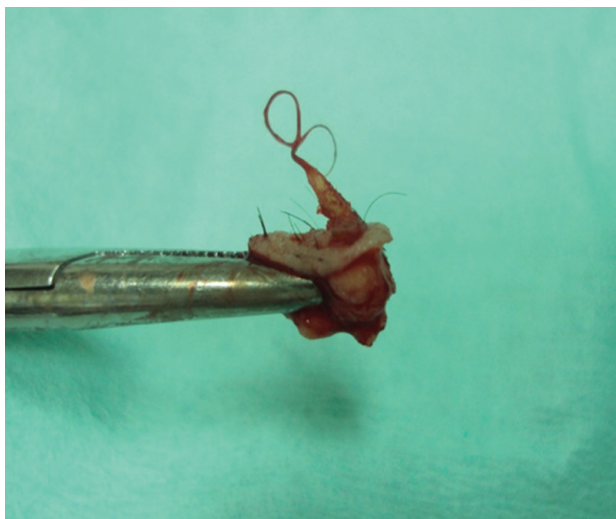


Figura 2. Resección quirúrgica de ambas lesiones papulares

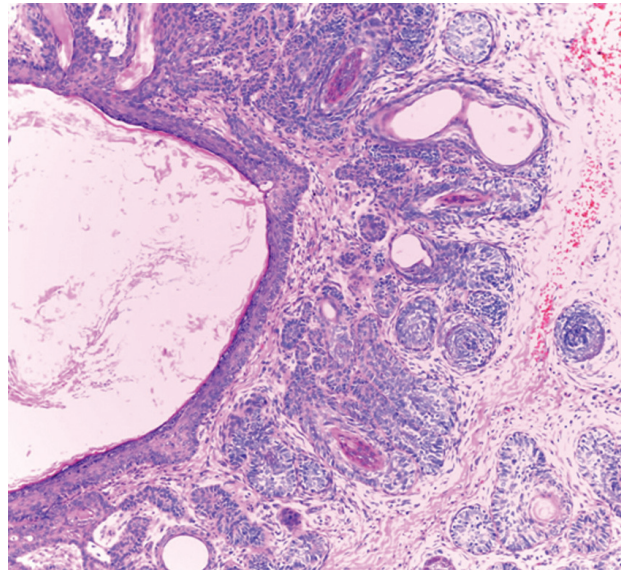


Figura 3. Cavidad quística correspondiente a un folículo piloso dilatado revestido por epitelio escamoso que forma capa granular y en la luz abundante queratina

DISCUSIÓN

El tricofoliculoma es un hamartoma con diferenciación folicular (1-3) que fue descrito inicialmente por Miescher, en 1944 (4). Es un tumor benigno raro, de predominio en adultos (5-6), principalmente entre la segunda y sexta década de la vida, con una media alrededor de los 35 años. No muestra predilección por sexo y se ha descrito una forma congénita muy rara (2-6).

Se presenta como una pápula o nódulo, principalmente en cara (párpados, labios, nariz, mejillas, oreja), cuello, cuero cabelludo y parte superior del tronco (5,7,8). Sin embargo, se ha reportado la presencia de estas lesiones en la región genital, asociadas a neoplasia intraepitelial vulvar (4).

Se caracteriza por ser lesiones pequeñas, entre 0,2-0,5 cm de diámetro, que aparecen como pápulas de color blanco o perlado, con un orificio central dilatado, con protrusión de vellos

hacia la superficie (mechón de pelos blancos). En raras ocasiones puede presentarse de forma recurrente al no ser reseado de forma completa (4,8,9). Por su apariencia inicial se pueden confundir en ocasiones con carcinoma de células basales o un nevus (1).

El carácter solitario del tumor, la historia familiar negativa y la falta de asociación con otras anomalías, sugieren una lesión adquirida sin connotaciones genéticas (6). Se ha encontrado que una posible alteración de la señalización de la proteína morfogenética ósea en los folículos pilosos progenitores puede contribuir en la formación de estas lesiones (10).

A nivel histológico, la lesión está centrada en uno o varios folículos primarios contiguos, con dilatación variable y apertura hacia la superficie de la piel; algunos folículos secundarios más pequeños surgen en forma radiada de la pared del folículo central, el cual puede contener células cornificadas y vellos (1,2,8). Todo el conjunto se halla rodeado por un estroma fibrótico muy vascularizado (5). Los folículos asociados pueden mostrar diferenciación hacia epitelio germinativo o la formación de pelo y ocasionalmente presenta sebocitos dispersos (4,5).

El tricofoliculoma presenta una proliferación anormal de citoqueratina-15 en las células madre del folículo piloso, creando folículos secundarios anormales, los cuales pierden su capacidad de diferenciación adecuada, alterando el ciclo del pelo y el control del tamaño de los folículos pilosos (11). También se ha visto expresión de citoqueratina-14 presente en todas las capas, citoqueratina-16 en las células más interiores y citoqueratina-17 en las capas suprabasales (11,12).

El tricofoliculoma sufre cambios correspondientes al ciclo del folículo piloso normal y puede ser encontrado en tres diferentes estadios: temprano, completo o desarrollado y tardío (13,14).

Temprano: se caracterizan por ser lesiones pequeñas, con folículos pilosos en anagen, con un infundíbulo ligeramente dilatado no quístico. Los

folículos individuales no terminan directamente en el infundíbulo central, pero sí cerca, en la epidermis adyacente.

Completo: se observa en su centro un quiste infundibular con numerosos folículos pilosos a su alrededor en anagen, la diferenciación sebácea es escasa.

Tardío: carece de pequeños folículos, presenta células de Merckel en las capas más superficiales del istmo y un engrosamiento del epitelio de la matriz del quiste central, asociado a menor actividad proliferativa lo que indica la involución del proceso.

Una variante especial de tricofoliculoma es el de tipo sebáceo, en el que los folículos secundarios contienen abundantes acinos sebáceos y se presenta principalmente en recién nacidos (7). Los principales diagnósticos diferenciales de esta entidad son milium, quistes de queratina, quistes sebáceos, queratoacantoma, carcinoma basocelular, molusco contagioso, tricoepitelioma, siringomas, nevus y más raramente la fusión entre un tricofoliculoma y un carcinoma basocelular (4,9,15).

Por su comportamiento benigno no requiere de un tratamiento específico. En caso de encontrarse en un sitio frecuente de trauma o si se desea mejorar el aspecto cosmético se puede realizar escisión completa de la lesión, para evitar recurrencias, que podrían obtenerse con técnicas diferentes como afeitado o resecciones incompletas. También se podría ofrecer tratamiento con laser de CO₂ y Er:YAG, con buenos resultados cosméticos, pero se requiere de más estudios pues se desconoce la posibilidad de recurrencia utilizando estas técnicas (1,5,9,16).

CONCLUSIÓN

El tricofoliculoma es un hamartoma con diferenciación folicular de características benignas, que aparece principalmente en cara y cuello de

adultos. Se presenta como un pequeño nódulo umbilicado del cual emerge un penacho de pelos blancos. Generalmente no requiere tratamiento, aunque se puede realizar escisión quirúrgica completa para evitar recurrencias.

Fuentes de financiación: ninguna

REFERENCIAS

1. McCalmont T. Adnexal neoplasias. En: Bologna JL, Jorizzo JL, Rapini RP. *Dermatology*. 2a Ed. Madrid: Mosby Elsevier; 2008. p. 1693–1701.
2. Carranza MV, Ramos GA, Jaidar MA. Tricofolliculoma. *Dermatol Rev Mex* 2008; 52(5):225–7.
3. Ruiz AC, Restrepo R. Lesiones benignas que simulan carcinomas basocelulares. *Rev Asoc Col Dermatol* 2008 Mar;16(1):17–22.
4. Peterdy GA, Huettner PC, Rajaram V, Lind AC. Trichofolliculoma of the vulva associated with vulvar intraepithelial neoplasia: report of three cases and review of the literature. *Int J Gynecol Pathol* 2002 Jul; 21(3):224–30.
5. Taylor RS, Perone JB, Kaddu S, Kerl H. Tumores de los anexos cutáneos y hamartomas de la piel. En: Wolff K, Goldsmith LA, Katz SI, Gilchrist BA, Paller A, Leffell DJ. *Fitzpatrick Dermatología en medicina general*. 7ª ed. Buenos Aires: Editorial médica Paramericana; 2009. p. 1068–87.
6. Headington JT. Tumors of the hair follicle. *Am J Pathol* 1976 Nov; 85(2):479–514
7. Mizutani H, Senga K, Ueda M. Trichofolliculoma of the upper lip: report of a case. *Int J Oral Maxillofac Surg* 1999 Apr 28;(2):135–6.
8. Wang A, Sidbury R. Adnexal disorders. En: Irvine AD, Hoeguer PH, Yan Ac. *Textbook of pediatric dermatology*. 2a Ed. UK: Editorial Willey Blackwell; 2005. p. 94.1–94.13.
9. Morton AD, Nelson CC, Headington JT, Elner VM. Recurrent trichofolliculoma of the upper eyelid margin. *Ophthal Plast Reconstr Surg* 1997 Dec;13(4):287–8.
10. Kan L, Liu Y, McGuire TL, Bonaguidi MA, Kessler JA. Inhibition of BMP signaling in P-Cadherin positive hair progenitor cells leads to trichofolliculoma-like hair follicle neoplasias. *J Biomed Sci* 2011 Dec 14;18:92.
11. Misago N, Kimura T, Toda S, Mori T, Narisawa Y. A reevaluation of trichofolliculoma: the histopathological and immunohistochemical features. *Am J Dermatopathol* 2010 Feb;32(1):35–43.
12. Kurokawa I, Kusumoto K, Sensaki H, Shikata N, Tsubura A, Nishijima S. Trichofolliculoma: case report with immunohistochemical study of cytokeratins. *Br J Dermatol* 2003 Mar;148(3):597–8.
13. Schulz T, Hartschuh W. The trichofolliculoma undergoes changes corresponding to the regressing normal hair follicle in its cycle. *J. Cutan Pathol* 1998 Aug; 25(7):341–53.
14. Hartschuh W, Schulz T. Immunohistochemical investigation of the different developmental stages of trichofolliculoma with special reference to the Merkel cell. *Am J Dermatopathol* 1999 Feb;21(1):8–15.
15. Boran C, Parlak AH, Erkol H. Collision tumour of trichofolliculoma and basal cell carcinoma. *Australas J Dermatol* 2007 May;48(2):127–9.
16. Zimmermann T, Hartschuh W, Raulin C. Facial folliculo-sebaceous cystic hamartoma. Treatment with CO2 and Er:YAG lasers. *Hautarzt*. 2004 Mar;55(3):289–91.